

胸腔長膿瘍 未熟雞蛋惹禍



文／廖唯晴

五十五歲的賴先生一向身體健康，沒有慢性病也幾乎不感冒，平時總愛在上班路上到早餐店買未熟蛋當早餐。日前，他右邊的胸口突然出現凸起的腫塊，一個星期過後就長成八公分大小，但沒有其他不適，腫塊外觀也沒有發紅，只是伴隨疼痛、胸口緊緊、悶悶的。在附近醫院就診並吃了兩個多星期的抗生素都不見改善，賴先生來到臺北慈濟醫院胸腔外科洪嘉聰醫師診間就診。

電腦斷層檢查後，發現胸壁長了膿瘍，用細針抽吸，抽出巧克力醬般的膿液。進一步化驗，發現此為極罕見的沙門氏菌造成的胸壁感染，排除所有致病因子，推測為吃下沒洗乾淨又未煮熟的雞蛋所致。考量膿瘍範圍大，洪嘉聰醫師執行切開引流手術，將膿液清除乾淨，賴先生恢復良好，未再發生感染。

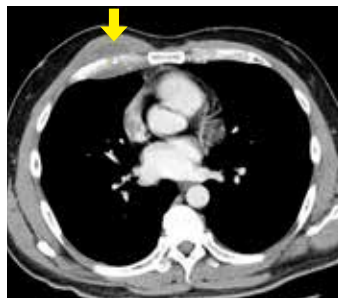
沙門氏菌是糞口傳染，常見於食入被鳥禽糞便污染的食物或水，如雞蛋、未煮熟的蛋奶、肉製品。除了嬰兒和五歲以下免疫力較低的孩童吃到不乾淨的食物會感染外，七到十月天氣炎熱，細菌孳生，要是食物保存不當，也可能因誤食感染。

洪嘉聰醫師說明，沙門氏菌不是罕見菌種，感染後多是嘔吐、拉肚子等腸胃症狀，造成胸壁膿瘍的情況相當少，像賴先生這般健康的人被感染，且沒有其他症狀者更是少見。

胸壁膿瘍多發生於胸腔外傷或身體其他

局部受傷感染，細菌順著血管流到胸腔，引發化膿，若未適當治療，膿瘍侵蝕肋膜，就會演變成膿胸，進而增加敗血症和死亡機率。而賴先生的膿瘍雖然範圍大，但尚未侵蝕到胸腔內壁，且先前曾用抗生素治療了兩個星期效果不彰，所以洪嘉聰醫師建議以手術治療。在病人胸前切一道五公分的切口後，清掉黏稠膿液，同時清除周圍被侵蝕腐爛的組織，放置引流管，並在術後施以預防性抗生素。一個星期後，異常的發炎指數和白血球均降至正常值，免除感染惡化的危機。

即便再健康，還是有可能因為食入不乾淨的食物造成感染。洪嘉聰醫師提醒民眾，沙門氏菌常附著於鳥禽的蛋上，民眾若要外食，建議食物一律煮熟，避免生食，即使在家中開伙也要確保食材新鮮，徹底清洗後再烹飪，以免將病菌吃下肚子，危害健康。👉



電腦斷層發現胸腔膿瘍，所幸膿瘍範圍雖大，但尚未侵蝕肋膜。圖／洪嘉聰提供



臺北慈濟醫院胸腔外科洪嘉聰醫師提醒，吃到不乾淨或未熟的食物可能會吃進細菌造成感染。攝影／盧義泓