

# 乾坤大挪移






# 大林慈濟醫院 皮瓣移植手術

切除了腫瘤之後四分五裂的臉、  
被車輾過的腳、被機器切斷的手指……  
身體的各種缺損，靠著整形外科的皮瓣手術顯微重建，  
不同部位的皮膚、肌肉、血管、神經也神奇地被接合活化，  
病人重新擁有一張臉，嘴唇也可以再造，  
手指好像不曾斷過……

大林慈濟醫院整形外科黃介琦主任近十五年來，  
以皮瓣手術為南部的病人重建身體，  
助病人盡可能重回正常生活，  
尤其口腔癌患者的頭頸部游離皮瓣重建手術，  
執行了超過一千三百例，  
每次超過十個小時的手術時間，  
一清早走進開刀房，出來時天都黑了，  
但能盡量為病人重新找回身體外觀原有的樣子，  
是心中唯一的想法，  
因為他們不是要變美，  
只是想要回原來的樣子……

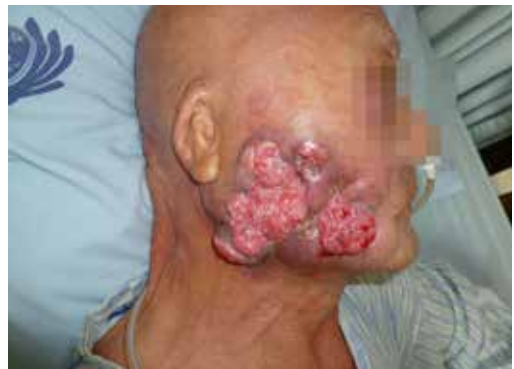
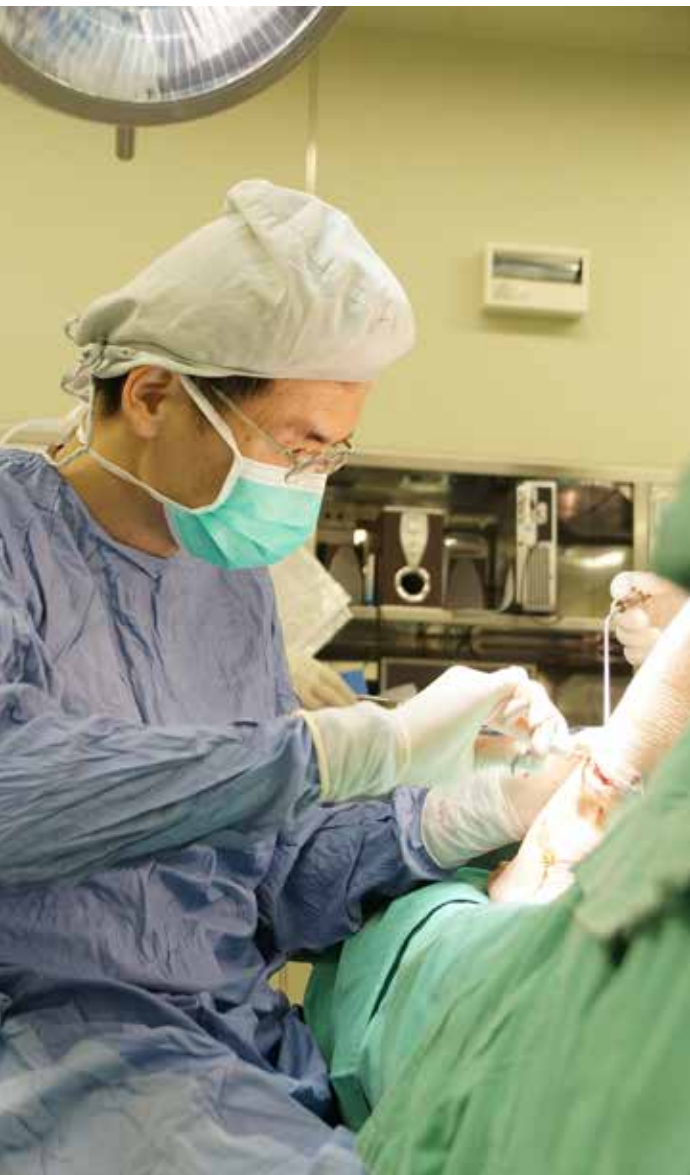
住嘉義的一位六十五歲阿公，因嘴巴疼痛與體重下降來到大林慈濟醫院治療，檢查後發現口腔內的腫瘤已有五公分大，耳鼻喉科醫師建議應立即手術，但阿公決定尋求另類療法，拖延了五個月，直到腫瘤從嘴巴擴散至眼窩附近，阿公終於發現事態嚴重，才同意接受化療與放射治療。但前後拖了十個月，口腔腫瘤擴散情況嚴重，幾乎半張臉都受到感染，長二十五公分、寬十五公分臉到脖子的面積都必

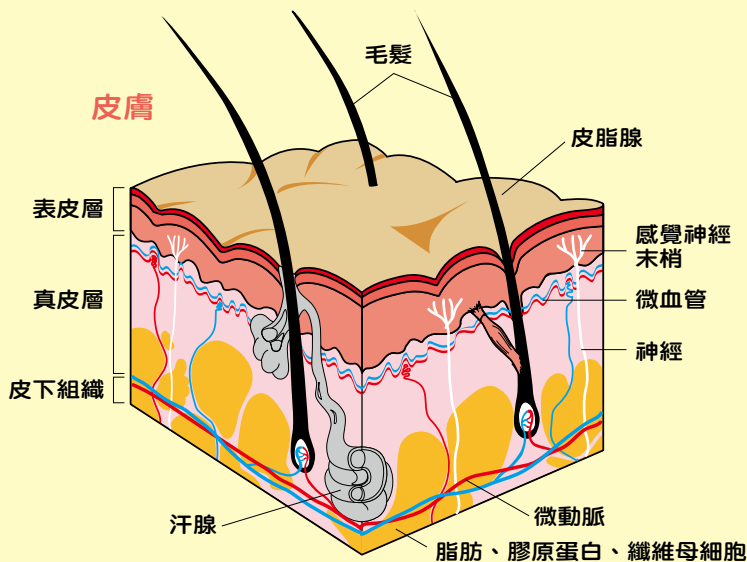
須切除，那麼切除之後呢？一個人少了半張臉怎麼活下去？怎麼面對他人的目光？

對現代的醫學技術，這已經是可以達成的——為病人重新打造一張臉，用病人自己身上的皮肉組織；交給「整形外科」專科醫師，術式名稱是「皮瓣手術」。我們一般人不需知道各種複雜皮瓣手術的細部考量，但要知道，每一次為病人進行整形重建術式，有如醫學中的藝術作品，耗時又費心神。

這位缺了半臉的阿公，在切除腫瘤之後，包括眼窩、上下顎、顏面與皮膚都有缺損，所以整形外科主任暨外科部主任黃介琦醫師，決定同時用阿公兩側大腿與小腿腓骨三個游離皮瓣，進行顯微手術，重建口腔、鼻腔、眼窩，手術時間共花了九百四十分鐘，將近十六個小時。腓骨皮瓣手術部分使用三層，有如「三明治」式方法重建下顎骨，而兩側大腿皮瓣，則重建上顎臉部口腔與頸部的缺損。



病人口腔腫瘤嚴重，需切除近半張臉，由黃介琦醫師以游離皮瓣顯微手術重建臉部。圖／黃介琦提供



皮瓣 (Flap)：是指具有血液供應的皮膚和相連著的皮下脂肪組織，也含有神經、血管等。

皮瓣移植手術，簡單地說，是將皮瓣覆蓋在清創後的傷口，以保持血液供應，才能讓組織繼續存活，逐漸恢復功能。例如鼻、唇、陰莖、手指等等器官的再造，就是要靠皮瓣來移植。

### 顯微鏡下的奧妙 如米粒中的刀工縫術

透過顯微鏡輔助，許多過去用肉眼觀察不到的身體組織變得一覽無遺，六十年代以後，顯微鏡更與醫療結合，從此顯微手術開始突飛猛進，讓肉眼看不見的微細血管能夠順利接合，而且血流通暢。

到了七十年代，顯微手術更被運用於自由皮瓣轉移的手術，簡單地說，就是能移植自己身上其他部位的皮瓣來補，因為雖然是不同部位的血管，但可以接通輸送養分，皮瓣就順利地在身體另一個地方落腳存活。

對病人來說，可能只知道整形外科醫師要「割我臀部、大腿的肉和皮來補我臉部、脖子的傷口」，但是對一

位整形外科醫師來說，這裡面的決策是要多年的功力，他在盤算身體各部位的相容性、最低的傷害性等等，在許多種的皮瓣手術中，找出最適合這一個病人的術式。其中，游離皮瓣手術，算是難度非常高的術式。

黃介琦主任說明，所謂重建手術不是只有挖東牆補西牆，還必須減少供皮部位的併發症，除了要盡量縮小傷口，補完以後還要增加美觀，並加強重建部位的功能性。隨著科技進步，目前重建顯微手術能運用的層面已十分廣泛，包括斷臂、斷指等外傷、腫瘤切除後的傷口、先天畸形及糖尿病造成的慢性傷口等缺損，都能透過顯微鏡搭配精密器械，利用比髮絲還細的縫線，進行組織移植及血管、神經的重建縫合。

## 頭頸部重建 最大程度保留外觀

「治療頭頸部癌症時，為了徹底切除癌組織，手術後往往留下極大的傷口，如果勉強縫合，病人的張口動作將來勢必受限，使得病人日後說話、吃東西都有困難，所以大範圍的口腔癌切除手術，就需考慮做重建的手術。」黃介琦主任接著說，「如果是小的口腔腫瘤經手術切除後，便可直接局部縫合或使用皮膚移植覆蓋傷口，術後後遺症較少，但較大的腫瘤或是處於特殊位置的腫瘤經切除後會留有大片組織缺損，就需要大塊的自體組織來重建傷口。」

有位五十多歲男子，從小在頸部右後方就有一顆約半公分的痣，五十年來一直相安無事，沒想到有天這顆不起眼的痣竟然開始腫大、流血，原本不以為意，頂多流血時偶爾會用手擠出血水，沒想到傷口越擠越大，幾個月後變到快五公分，趕緊跑來大林慈院進行檢查。

黃介琦認為病情不尋常，因此為病患取下一塊傷口組織做病理切片檢驗，最後證實為惡性皮膚腫瘤中的「基底細胞癌」，必須進行頸部惡性基底細胞瘤切除手術。因為是惡性皮膚癌，為了避免將來復發，黃介琦擴大腫瘤切除範圍，在不增加額外傷口的原則下，以頸部的局部皮瓣進行傷口修補



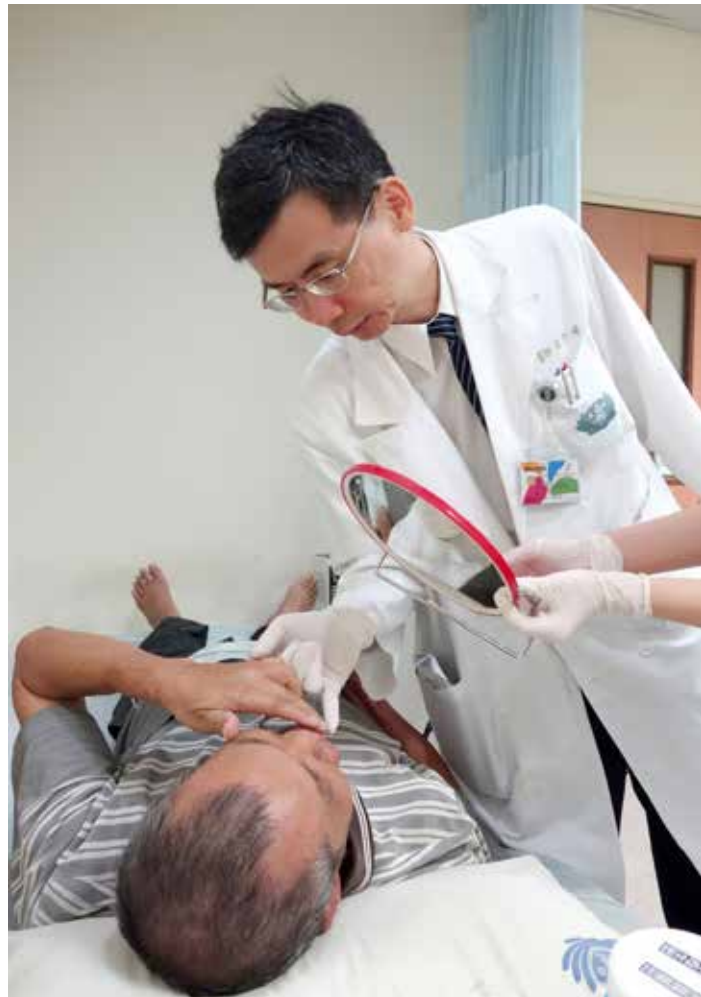病人頸後的痣，因基底細胞癌擴散而變成令人觸目驚心，所幸經過治療切除，病人重新恢復正常生活。

和縫合，使得頸部可以保持原有的外觀。

黃介琦指出，多數皮膚癌發生在頭頸部，整形外科醫師的目標就是盡最大可能，將患者的外觀恢復原狀，一些皮膚癌重建手術可以在腫瘤切除後立即進行，但病灶較大的皮膚癌和處於面部關鍵部位的皮膚癌，則需要進行範圍更廣泛的重建手術，包括要用到皮膚移植和複雜面部皮瓣等技術。

自體組織移植的重點，其實在於妥善規劃。醫師在術前必須仔細分析傷口的缺損範圍、血液灌流充足程度、神經分布缺損程度、感染細菌種類及抗藥性等，再根據臨床經驗來判斷，找尋身體上適合移植的皮瓣部位，如利用前大腿的皮瓣來重建口腔癌的顏面缺損，使用合適的重建方式來執行手術。

以口腔癌切除合併皮瓣重建手術來說，就必須動員耳鼻喉科醫師、口腔外科以及執行顯微手術的整形外科醫師，一起通力合作才能完成。為了讓接合後的血管順利癒合，病人術後需儘量保持平躺二至三天，而且頭頸部禁止移動，加上身上還有複雜的管路，如鼻胃管、氣切、傷口引流管、尿管及靜脈導管等，因此對病人來說是最



黃介琦醫師仔細檢視口腔癌病患的傷口情況，並制定醫療計畫。

難熬的日子，家屬及護理人員也都必須小心照顧，才能讓手術治療達到最好的效果。

「游離皮瓣」移植手術，是利用身體其他部位的皮瓣，來覆蓋傷口暴露的骨骼肌腱，因需要利用顯微鏡來接合微細血管，所以手術時間較一般手術要長。

## 斷指顯微重建 拼湊愛與希望

而大林慈院目前的重建手術可分為三大類，除了頭頸部術後的重建，另外兩類則是「顯微手術血管與神經重建」及「肢體重建」，前者應用於斷指或手外傷患者，後者則多是糖尿病、褥瘡、外傷等病患。

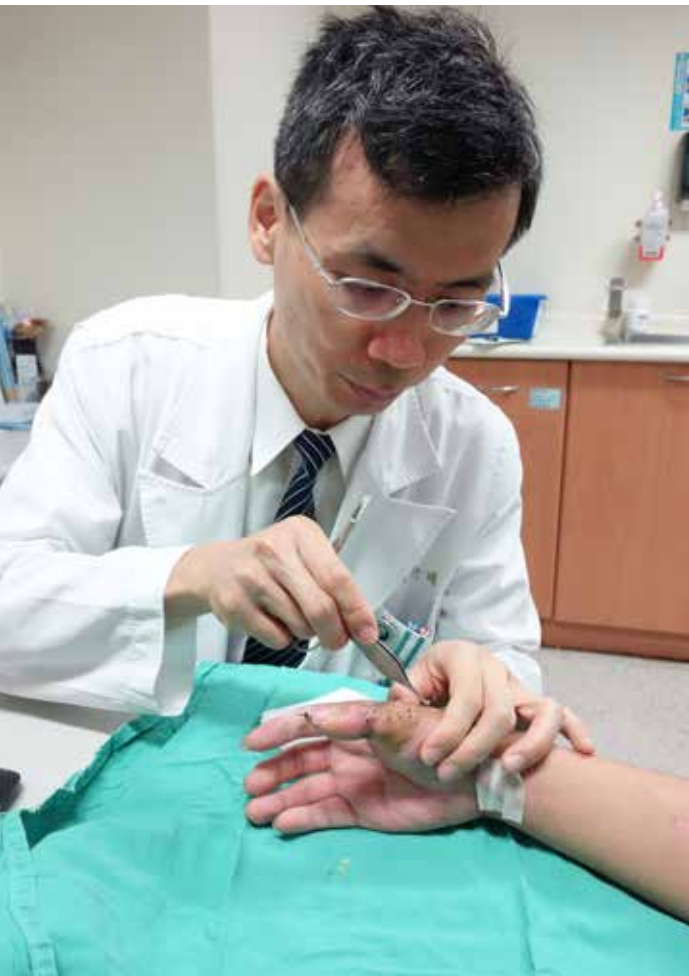一位在工廠上班的林先生，在工作時不小心被機器輾斷右手拇指，送到醫院時一度失血過多而生命垂危。當

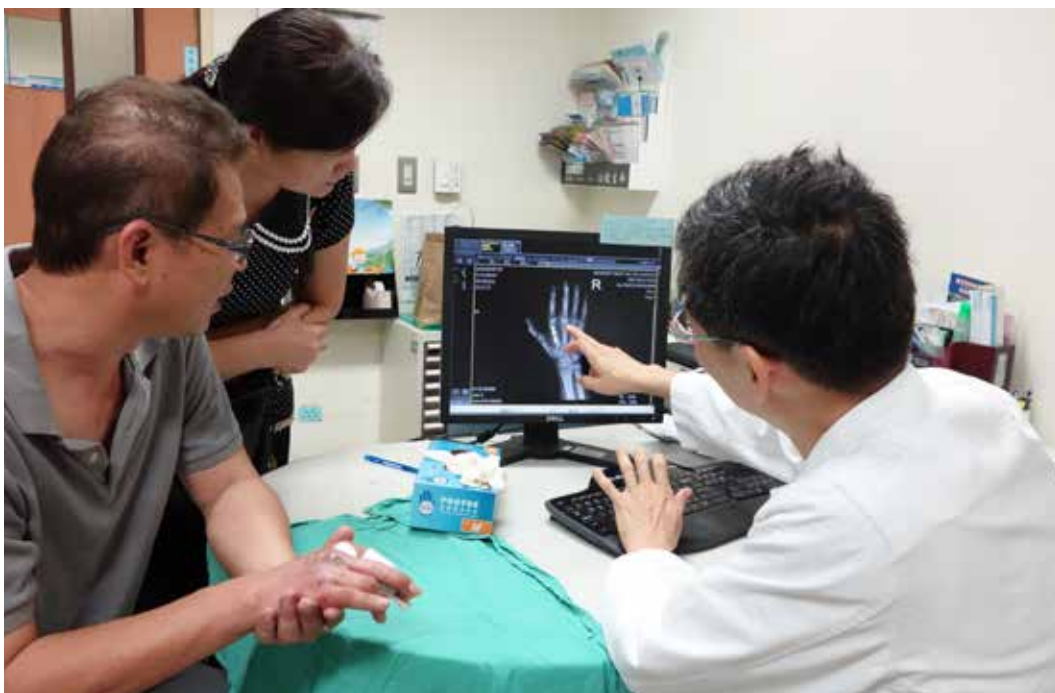
時黃介琦前往會診，發現病人傷勢十分嚴重，手指的血管、皮膚與神經均被機器破壞，手術困難度很高，但仍有重建的機會，於是藉由顯微重建手術幫林先生接回手指，手術進行七個多小時完成。術後林先生的手指慢慢恢復功能，讓林先生相當高興，直呼真是太神奇了，也十分感恩醫師的用心治療。

黃介琦表示，手指重接手術是近代顯微手術的一大進展，只要斷落的指頭不要遭受太大毀損，妥善低溫保存及運送，在廿四小時內進行顯微移植，就能接回受損部位，讓手指被機器切斷的職災受害者、車禍導致骨折的傷患，都有重新復原的機會。醫師會將斷指作適當的沖洗及消毒，經清創處理及釐清重要組織後，再於顯微鏡下，將骨頭、肌腱、血管、神經及皮膚，依序接合起來。

一般來說，外傷性手指截斷大致可分「部分截斷」及「完全截斷」，「部分截斷」是指斷肢與患處仍有部分組織相連，「完全截斷」則是斷肢與患處分離，這兩種都能透過顯微手術達到不錯的治療成果，不過一開始接回時，由於神經與肌肉組織多少都有受損，因此仍定期進行復健，才能逐漸恢復正常功能。

林先生因工作被機器輾斷手指，經由顯微重建手術治療，斷指逐漸恢復功能。圖為黃介琦醫師小心翼翼地將死皮剝除，露出癒合的傷口。





黃介琦醫師利用 X 光片，向病患說明斷指接合的情況。

然而顯微手術雖然挽救了許多原本面臨截肢的病人，但使用上仍有其極限。例如被利刃截斷的手指，醫師可經由顯微手術使沒有血液循環的組織，重新建立起血液循環而讓組織存活，但是如果組織已受到傷害，如壓碎的手指，即使勉強接合血管，組織仍有可能死亡。

手術的成功率其實決定於多項因素，包括受傷的嚴重度、截斷的位置、受傷的時間及斷指保存的方式，還包括病患本身有無伴隨血管或免疫的疾病，有無抽菸或是食用像咖啡等刺激性食物的習慣。但一般來說，如果為整齊截斷的斷指，依然有近九成的機會可以接合成功，所以當不幸發生意外時，



透過持續的復健治療，才能讓受損的手指功能，逐漸恢復原本的靈活度。



切記要將組織保存完善，為自己留下復原的希望。

### 糖尿病傷患肢體重建 重拾尊嚴

在臺灣四十五歲以上人口罹患糖尿病的盛行率為百分之十二，平均每九個人就有一人得病。糖尿病是造成非創傷性截肢的主要原因之一，當身體老化加上糖尿病就會加速血管硬化，嚴重影響膝蓋以下到腳踝以上的周邊血管及末梢神經，但由於血管疾病不似外傷明顯，造成許多糖尿病患者沒有警覺性，以為小傷口放著就會好，最後卻惡化到必須截肢。

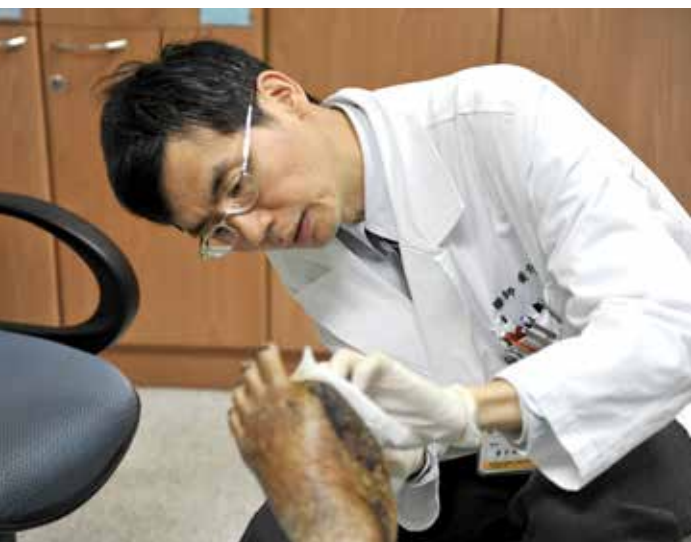在黃介琦的門診中，幾乎每十位病

人就有二位是糖尿病患者，有人是小腿潰爛，有人是腳背細菌感染變成骨髓炎，不但散發陣陣惡臭，還得忍受清創的痛苦。糖尿病造成的血糖不穩、血液循環不良、周邊動脈阻塞等問題，過去往往使得雙腳面臨被截肢的命運，然而透過游離皮瓣手術，經由整形外科醫師進行重建，不但能保住原本要被截肢的部位，也讓傷口較為美觀，降低對病患及其家屬身心上的衝擊，使患者早日重拾自信，恢復生活品質。

曾有一位九十歲的阿公發現腳趾頭有傷口，怎麼塗藥都不會好，雖然就醫後截掉一節大拇指，卻仍經常痛到無法睡覺，只好來大林慈院看診。由



高壓氧治療是請病人進入高壓艙內吸百分之百氧氣以提高血中含氧濃度，改善組織缺氧及促進傷口癒合。

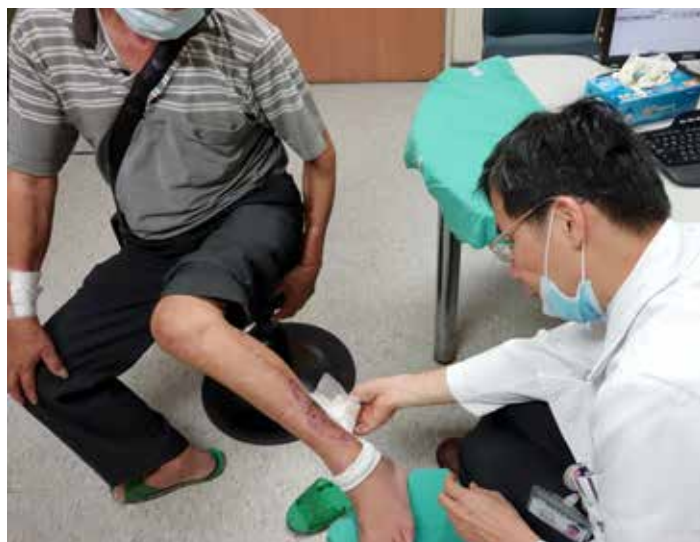

黃介琦醫師仔細觀察病患的截肢傷口，確認是否有感染情況。攝影／黃小娟

於傷口感染嚴重，黃介琦隨即替阿公安排進行清創手術，清除壞死的肌肉及組織，黃介琦發現阿公四肢不但冰冷，也摸不到腳的脈搏，加上有糖尿病、高血壓病史，研判應該是動脈阻塞，決定使用血管成型術解決動脈阻塞，再以自由皮瓣手術重建腳部。

黃介琦表示，阻塞的血管必須打通，傷口才能有效的癒合。所以必須先由血管外科醫師為阿公做血管成形術，將已經阻塞的血管重新打通恢復血流正常供應，然後再進一步從大腿取下一塊帶有血管的皮瓣，移植到已完成清創的左腳掌，讓阿公在術後還能保有行走的功能，也一舉解決了困擾阿公已久的病痛。

還有一位七十多歲的阿嬤，因為長期洗腎加上糖尿病問題，造成下肢動



黃介琦醫師檢視病患因血管阻塞而不易癒合的小腿傷口。

脈嚴重阻塞，右腳大拇指壞疽。黃介琦與血管外科醫師合作，將阿嬤阻塞的血管打通，雖然術後因糖尿病造成傷口遲遲無法癒合，依然得截掉大拇指避免傷口惡化，但至少保住了整隻腳，讓阿嬤心裡十分感恩，直說「已經很滿足了！」

「在臺灣因為糖尿病需要截肢的病人，一年超過四千人。」黃介琦指出，聽到截肢這樣殘酷的事實，讓許多患者心生恐懼，也造成病人諱疾忌醫，往往太慢接受治療而造成傷口糜爛潰瘍，除了更難以痊癒外，甚至還會因組織不斷的壞死而產生敗血症，最後引發器官衰竭危及生命。

「要治療化膿的傷口，一定要徹底清除爛肉，但醫病雙方最大的夢魘是，今天好不容易清理好，明天新露出的

組織又開始爛起來，反覆清瘡之後，腳也沒剩多少了，甚至最後還是淪落到截肢的命運。」這是黃主任十多年來的經驗談，「但患者通常年紀較大，往往經截肢之後就沒機會再站起來，因為他們學會用義肢走路的機率較低，所以有許多醫師還是在這方面努力，希望能替病人保留最好的生活品質。」

「從以往的大量截肢到現今，醫師無不都是希望能盡量保住腳，使病人能用雙腳走路。」黃介琦主任表示，醫師治療時選擇截肢，其實目的還是為了幫病患保命，因為糖尿病足、感染合併下肢缺血等足部傷口有一個特性，就是爛得快、長得慢。假如選擇使用皮瓣手術治療，從最簡單的傷口縫合、補皮、局部皮瓣，到複雜的需要顯微手術的自由皮瓣，無一不是考驗外科醫師的專業，尤其是傷口常常沒幾天就從足底爛透至足背了，除了運氣以外，更是要和時間賽跑。

「以現代醫療技術的發達，透過血管成形術輔助治療，有開放性傷口的糖尿病人還是有很大機會可以保住患足。」黃主任說，人的血管就如同公路網絡一般，可以想像如果高速公路及省道都塞車的話，臺灣的交通會變什麼樣，當下肢的血管堵塞，就會造成部份組織壞死，若遲遲未獲得治療，壞死的組織就會開始擴散。

黃主任強調，由於糖尿病患下肢血液循環較差，一旦感染了，不是蜂窩性組織炎就是敗血症、骨髓炎，嚴重

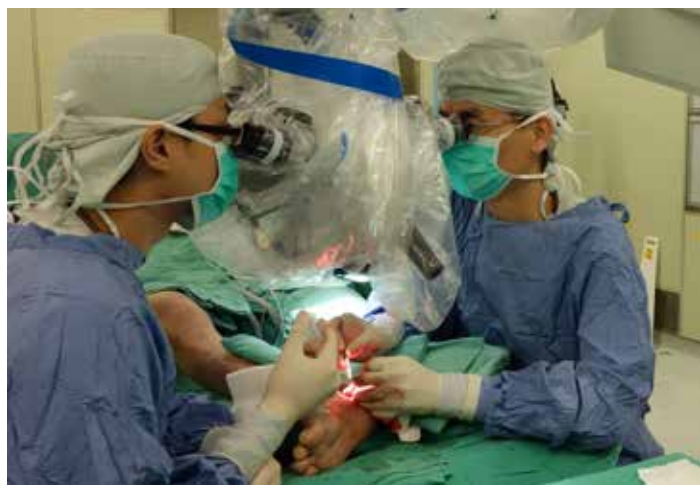時則面臨截肢。統計數據顯示，糖尿病與下肢動脈硬化阻塞造成的截肢率，比一般患者高出五至十倍，且糖尿病高居全臺十大死因第五位，罹病十分普遍，但在初期卻沒有明顯症狀，病人很容易忽略，所以老人家在日常生活時，一定要注意下肢循環問題，對感覺遲鈍的雙腳要注意衛生、穿合腳的鞋、別用太熱的水泡腳、指甲不修剪過短，面對雞眼或任何小傷口都要謹慎處理，一旦發生感染，千萬不可掉以輕心。

回首大林慈濟醫院整形外科從二〇〇〇年開院至二〇一四年底，共執行頭頸部游離皮瓣手術一千三百二十一例；同時使用三個皮瓣重建共八位男性口腔癌患者，年齡範圍從四十至七十三歲，平均五十四歲，手術時間約六百四十至一千零十五分鐘，平均十四小時三十分鐘；同時使用二個皮瓣重建共一百一十位患者，年齡範圍從三十九到八十八歲，平均五十八歲，手術時間平均十小時；使用單一皮瓣重建，完成一千二百零三例。

對黃介琦醫師與團隊而言，一輩子的生涯都與皮肉移植為伍，但不忍心看到有人缺了臉、缺了手、腳的生活著，即使花上十個小時，忍著自己雙腿靜脈曲張的職業傷病，穿上彈性褲襪也要繼續，只要再次為病人造一張臉，接回斷指、斷腳，生活就可能變得離正常更近一點……



重建手術之後的傷口照護非常重要，可以人工敷料的表面顏色分別換藥時間，後為真空輔助傷口癒合機。



整形外科團隊利用顯微鏡將動、靜脈一一接合，重建組織的血液循環。



左起：開刀房唐慧玲、楊燕鈴、王秀鳳、住院醫師莊濤基、外科部主任黃介琦、耳鼻喉科醫師蕭士軒、開刀房賴宜良、輔英技術學院學校實習老師周思嫻、開刀房護理長劉季惠

# 手部皮瓣術後 復健之必要

文、攝影／黃小娟

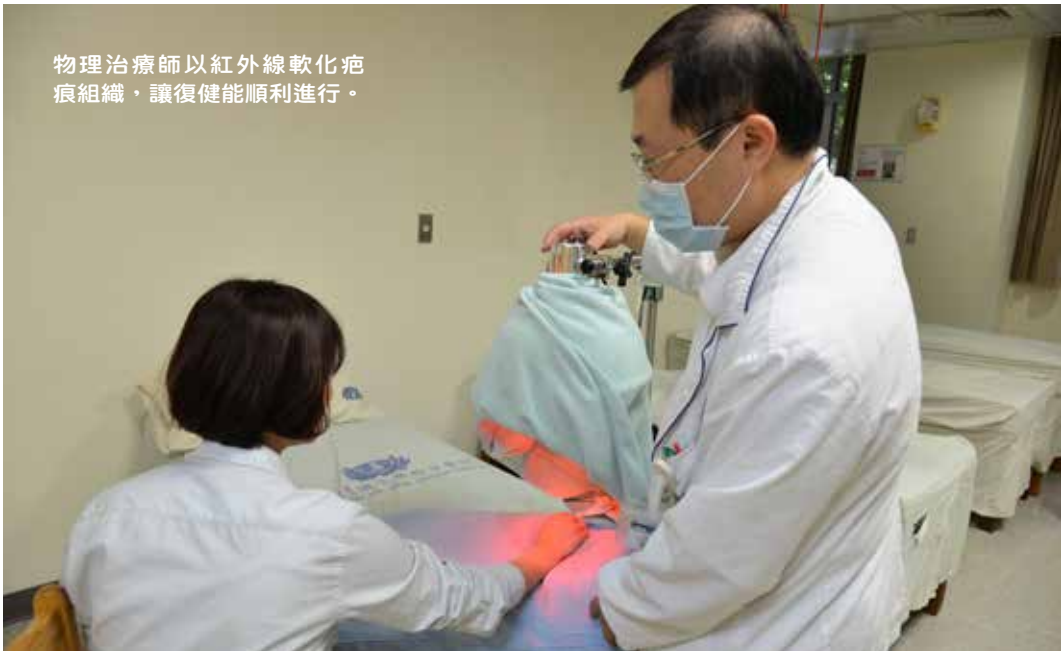
手部的正常活動，對於維持日常生活有很大的影響，對於手部受傷，接受皮瓣重建或斷指重接等手術的患者而言，在傷口復原之後，即需開始接受復健，由復健科的治療師適時提供協助，幫助患者手部功能的恢復。

## 傷處以副木固定助復原 再痛也要動

大林慈院復健科主任王淑怡醫師指出，若是手部肌腱或神經斷掉，整形外科在手術後會照會復健科為傷處做副木固定，將剛手術完的肌腱固定在最短姿勢，避免肌腱受到拉力，讓肌腱易於復原。通常要四至六週後，待整形外科醫師評估受傷組織已復原時，就會轉診復健科協助復健。

「除了不能動的地方以外都要動！」王淑怡指出，許多患者受傷之後

物理治療師以紅外線軟化疤痕組織，讓復健能順利進行。



因為擔心影響傷口復原，或是傷口疼痛而完全不敢活動，例如只有手腕受傷，卻整隻上肢從肩膀到手肘等都不敢動，但其實長時間不活動，會造成關節僵硬，若時間久了，活動常不一定能恢復，尤其是年紀越大的病人越不容易回復。例如臥床病人久不活動，到最後關節僵硬，會完全扳不動。因此除了受傷被固定處在復原前不要去拉扯活動外，其他部分都要儘量維持原有的活動。

### 多種復健方式 盡早開始恢復功能

王淑怡表示，約術後四至六週，就會開始復健治療，以便促進關節活動、肌肉功能恢復。手術後傷口會有緊繃、軟組織沾黏、關節活動受限等問題，因此復健的主要目的是以促進關節活動，預

防沾黏、恢復功能為主。

復健方式包括職能治療的按摩、手指運動，以及手指功能訓練等，在職能治療前常會先由物理治療師協助以紅外線或熱敷物理治療，軟化組織。疤痕較硬的病人也會以超音波協助改善。

當病人已可活動之後，醫師也會鼓勵病人，日常生活中可以做的事就正常活動，不要仰賴他人，若完全依賴醫院，只有來醫院才做一下復健活動，這樣是不夠的。

王淑怡指出，復健治療的目標是恢復正常的關節活動度，讓功能變好，訓練力量，力求恢復日常生活基本能力。後期則會視工作上是否有特殊的功能需求，例如工作上需鎖螺絲等，加強職業相關能力，協助患者回歸工作崗位。



患者平時在家可利用曬衣夾、瓶蓋、扣子來進行復健，加速恢復手指功能。

# 頭頸重建 跨科合作

文／黃小娟

雲嘉地區吃檳榔風氣盛行，尤其是工業區附近，檳榔攤更是隨處可見，吃檳榔人口比例遠較北部地區高，因為吃檳榔導致口腔癌的患者也較多，口腔癌患者在接受手術切除腫瘤後，若傷口較大，常需由整型外科進行傷口重建，幫助傷口癒合及保存口腔功能。

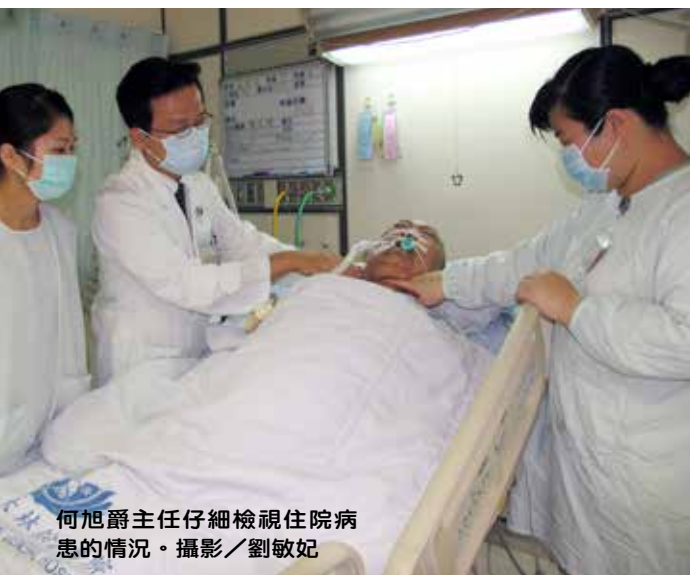## 耳鼻喉科與整形外科接力 二期腫瘤即需重建外觀

大林慈院耳鼻喉科何旭爵主任指出，口腔癌第一期在二公分以下，手術後通常不需要重建，但第二期腫瘤約二至四公分，即需要重建，因為手術時需加做一點五至兩公分的安全距離，因此三公

分的腫瘤，總計會切除約六到七公分直徑的範圍，傷口很大，若是不做重建，不僅傷口難以癒合，日後甚至會影響到說話與飲食的功能，雖然重建後無法恢復到像術前一樣完美，但除了傷口容易癒合外，更可以減少日後因嘴巴張不開所產生的併發症。

何旭爵舉例，若是想要吃花生，嘴巴至少要能張開零點五公分，若想吃芭樂，嘴巴至少要張開一公分，有些人因為重覆性的口腔手術，加上電、化療，導致口腔黏膜與肌肉硬化，嘴巴無法張開，連吸管都無法咬住，一般人嘴巴可以張開到約三指幅，即三根手指的寬度，吃包子、饅頭都沒問題，但是有的病人只能張開一指幅，吃東西只能使用吸管，或是以空針灌入，且嘴巴無法張大，也會影響說話的功能，對於日常生活有很大的影響，因此需要藉由重建手術，讓患者在術後能相當程度恢復口腔功能。

何旭爵主任表示，耳鼻喉科在腫瘤切除、重建的過程中，負責破壞的角色，在手術前半段，將腫瘤切除及淋巴廓清，藉由手術將會影響復發的因素降到最低，再由整形外科醫師接手進行重建。通常腫瘤位置在越靠口腔外側，手術越簡單，但若是腫瘤長在口腔內側，可能會影響呼吸道、吞嚥動作，甚至因腫瘤



何旭爵主任仔細檢視住院病患的情況。攝影／劉敏妃

距離頸動脈過近，而無法維持一點五公分以上的安全距離，否則若因要做安全距離而將頸動脈綁掉，會導致病人中風，因此腫瘤距離頸動脈越近，手術難度越高。

### 未及早治療 切除範圍擴大

年近七十的廖先生，一年多前口腔內出現白斑，上嘴唇還出現一公分大小的腫瘤，但他原本以為是自己之前罹患大腸癌化療的副作用以及排毒作用，即使家人一直勸他就醫檢查，他自己卻不以為意，外出時都戴口罩遮掩，沒想到一年後腫瘤就長到四、五公分大。

直到去年十一月，大林慈院賴寧生院長在一次人醫會往診活動中，就近前往關懷廖先生，這才發現問題嚴重，一再叮嚀他務必回醫院就醫，廖先生回醫院檢查後，整形外科黃介琦主任將他的腫瘤切片檢驗，確認是惡性腫瘤，需要立即開刀治療。

### 手皮膚成上嘴唇 接合細血管活化皮肉

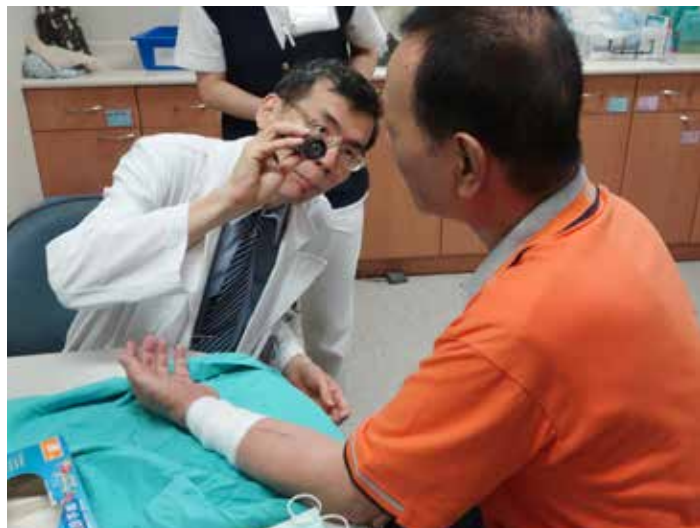手術過程，先由耳鼻喉科何旭爵主任為廖先生氣切，以免術後傷口腫脹影響呼吸，再進行頸部淋巴廓清，以及左臉頰內的腫瘤切除。由於廖先生的腫瘤已由第一期進展至第三期，為避免復發，傷口清除的深度為零點五至一公分；緊接著，由整形外科黃介琦主任取廖先生左手前臂的一小塊皮膚，摺出嘴型補在上嘴唇，再取大腿一層薄薄的皮膚保護左手傷口。

「他罹患的是口腔癌鱗狀細胞癌，經過何主任切除腫瘤後，我們取其自體最適當的組織做顏面重建。」為了不讓游離皮瓣變成死皮，黃主任連同皮膚上的血管，以顯微手術，與原部位的血管接合打通。

何旭爵主任說，廖先生的腫瘤已從第一期發展至第三期，若能早期治療，或許處理的範圍不用那麼廣，後續則須定期回診追蹤和電療。在何主任與黃主任的通力合作下，將近十小時的手術順利圓滿。

### 千萬別吃檳榔 遠離口腔癌

術後半年，廖先生仍持續回診，嘴唇的傷口已大致恢復，除了因手術拿掉牙齒，影響咀嚼外，其餘功能幾乎不受影響，黃介琦主任也向廖先生說明，若復原良好，預計再過幾個月後，可以再做一次手術，重建嘴唇的造型。



黃介琦主任替廖先生檢查嘴唇的復原情況，確認恢復情況良好。攝影／黃小娟



「兩人配合得很好，手術很成功！」廖先生對兩位醫師讚不絕口，感恩兩人的細心治療，讓他順利恢復。「五十分靠醫生，五十分靠自己。」廖先生手術後認真照顧自己的健康，不辜負兩位醫師的努力。

何旭爵主任表示，大林慈院每年平均會進行約一百次口腔腫瘤手術，許多人可能從國中就開始接觸菸、酒、檳榔，這是與都會區較為不同的地方，根據國民健康署統計，有抽菸、喝酒、吃檳榔習慣的民眾，罹患口腔癌的機率是沒有菸、酒、檳榔者的一百二十八倍，差異十分顯著，其中尤其吃檳榔的影響更大。何主任建議，遠離菸、酒、檳榔，保持良好的生活習慣，才能有助於遠離口腔癌威脅。🍀



為了宣導正確的健康觀念，大林慈院李清池醫師前往鄉里與民眾分享抽菸、嚼檳榔、飲酒對身體造成的影響。攝影／吳碧珠

大林慈院定期舉辦頭頸部腫瘤病友會，與病友們分享治療新趨勢。攝影／黃小娟

